

症例： 歳 男性女性

5回生 関西 太郎

【主訴】

【既往歴】

【生活歴】

喫煙

本/日× 年間

飲酒

/日

同居

職歴

ADL

mRS (脳卒中)

【家族歴】

【アレルギー】

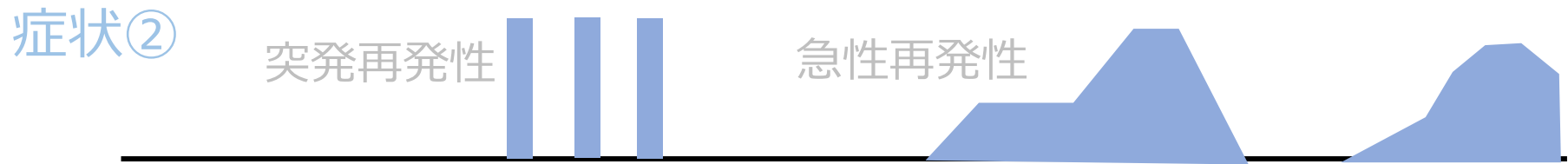
food (—)

drug (—)

asthma (—)

【内服薬】

【経過表】



横軸を時間、縦軸を症状の強さとし、
症状ごとに分けて、図形ツールで経過を表現

テキストボックスや矢印などの図形ツールを使用し、
時期・病歴詳細など適宜注釈を入れる（別ファイルの例も参照）

一般身体所見

身長： cm, 体重： kg

【Vital sign】

体温 °C, 血压 / mmHg, 脈拍 /分, 整・不整,

呼吸回数 /分, SpO₂ %

【身体所見】

頭頸部

胸部

腹部

四肢

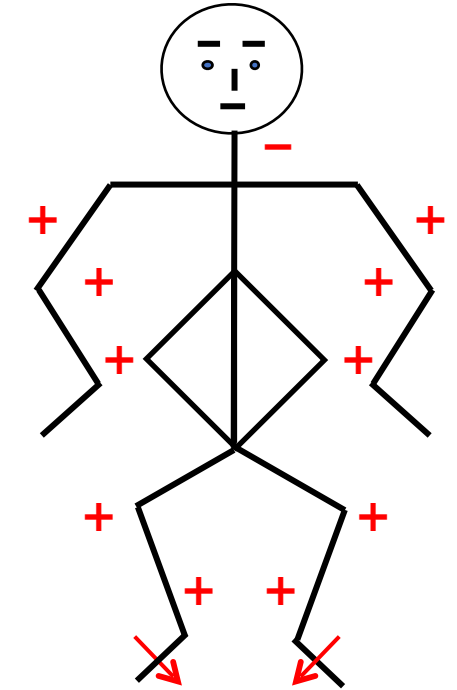
神経学的所見

意識レベル	JCS	GCS		
【高次脳機能】	失語, 失認, 失行, 半側空間無視			
	認知機能 MMSE	HDS-R	FAB	
【脳神経】				
I			VIII	聴力左右差
II	指数弁, 光角弁 視野		IX・X	嚥下障害・構音障害 口蓋垂偏位
III・IV・V	瞳孔 / mm, 対光反射 (+/+) 眼球運動, 複視 眼振 眼瞼下垂		XI	僧帽筋, 胸鎖乳突筋
V	顔面感覚 第1枝, 第2枝, 第3枝		XII	舌偏位, 舌の動き 舌萎縮, 線維束収縮
VII	まつ毛徴候, 額の皺寄せ, 鼻唇溝左右差, 口角下垂			

神経学的所見

運動

上肢Barré	-/-			筋トーン	正常	亢進	低下
Mingazzini	-/-			筋萎縮	あり		
握力		kg/	kg		なし		
MMT	(右, 左)			寡動	回内回外, 離握手, 指たたき, 踵たたき		
僧帽筋				仮面様顔貌	あり	なし	
上腕二頭筋							
上腕三頭筋							
手関節背屈				不随意運動	振戦, アテトーゼ, ミオクローヌス, ジストニア		
手関節屈曲							
腸腰筋							
大腿四頭筋							
大腿屈筋群							
前脛骨筋							
腓腹筋							



深部腱反射 (上図)

Babinski	- / -
Chaddock	- / -
Hoffmann	- / -
Trömner	- / -

神經学的所見

感覺

觸覺

溫痛覺

振動覺

胸骨

橈骨

上前腸骨棘

脛骨粗面

內踝

位置覺

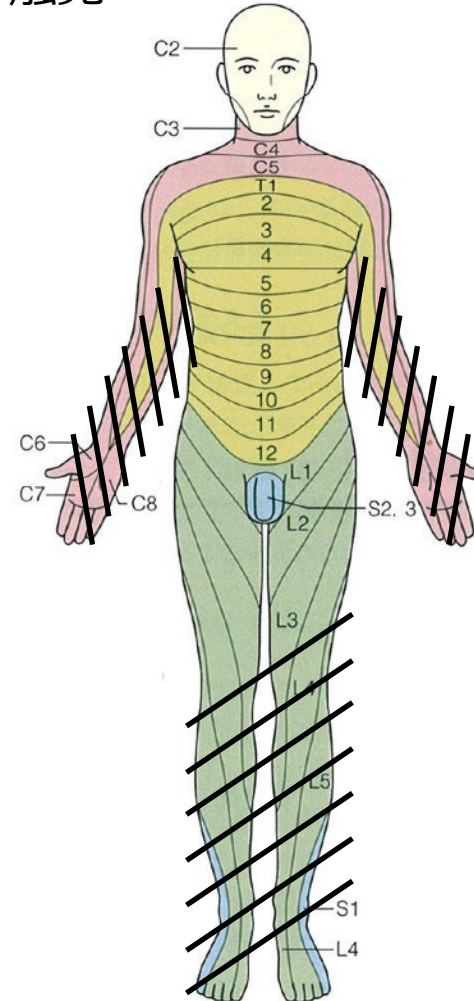
異常感覺

右圖

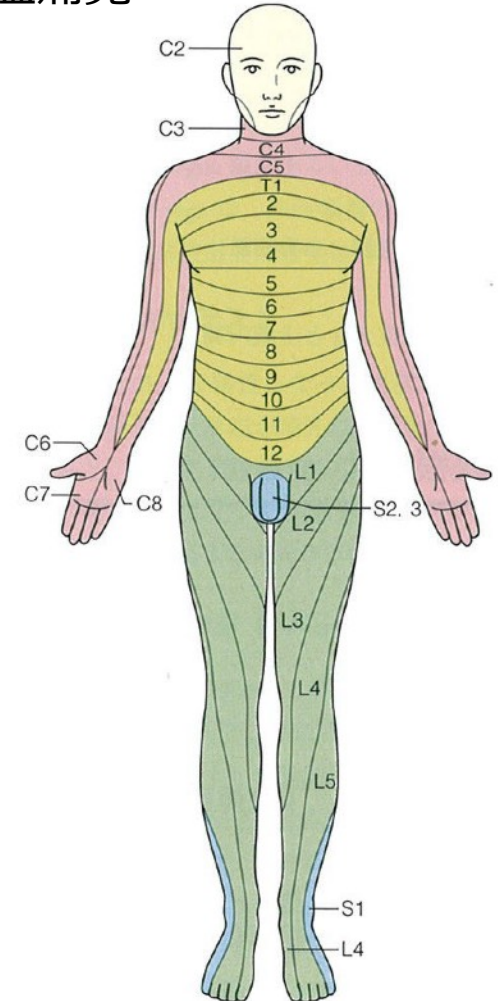
右圖

(右, 左) 秒

觸覺



溫痛覺



神經学的所見

協調運動

指鼻指試驗

膝踵試驗

上肢回內回外試驗

立位步行

端座位保持

起立

步行

髓膜刺激症狀

項部硬直

Kernig徵候

自律神經症狀

膀胱直腸障害

發汗障害

起立性低血压

病歴と所見のまとめ

-
-
-

Anatomical

Etiological

Clinical

(D/D)