

日付

症例：            歳   男性女性

6回生   関西 太郎

【主訴】

【既往歴】

【生活歴】

喫煙

本/日× 年間

飲酒

/日

同居

職歴

ADL

mRS (脳卒中)

【家族歴】

【アレルギー】

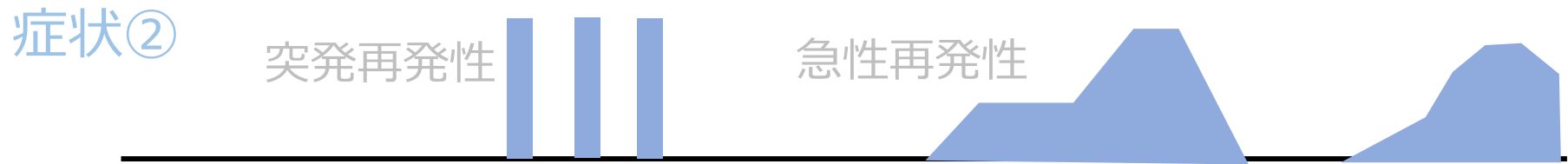
food (—)

drug (—)

asthma (—)

【内服薬】

# 【経過表】



横軸を時間、縦軸を症状の強さとし、  
症状ごとに分けて、図形ツールで経過を表現

テキストボックスや矢印などの図形ツールを使用し、  
時期・病歴詳細など適宜注釈を入れる（別ファイルの例も参照）

# 一般身体所見

身長： cm, 体重： kg

## 【Vital sign】

体温 °C, 血压 / mmHg, 脈拍 /分, 整・不整,

呼吸回数 /分, SpO<sub>2</sub> %

## 【身体所見】

頭頸部

胸部

腹部

四肢

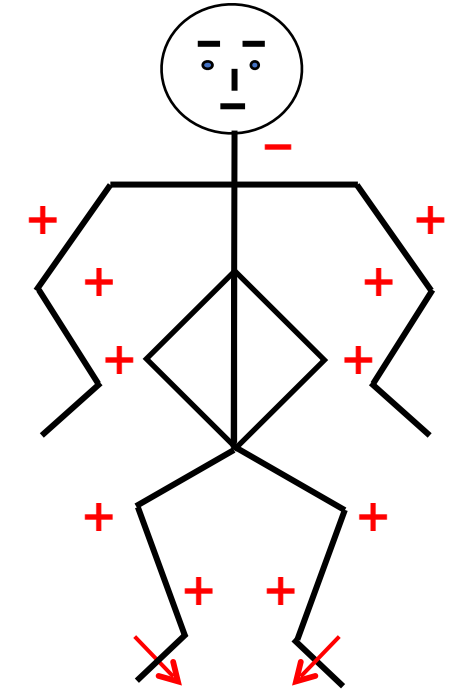
# 神経学的所見

意識レベル	JCS	GCS		
【高次脳機能】	失語, 失認, 失行, 半側空間無視			
	認知機能 MMSE	HDS-R	FAB	
【脳神経】				
I			VIII	聴力左右差
II	指数弁, 光角弁 視野		IX・X	嚥下障害・構音障害 口蓋垂偏位
III・IV・V	瞳孔 / mm, 対光反射 (+/+) 眼球運動, 複視 眼振 眼瞼下垂		XI	僧帽筋, 胸鎖乳突筋
V	顔面感覚 第1枝, 第2枝, 第3枝		XII	舌偏位, 舌の動き 舌萎縮, 線維束収縮
VII	まつ毛徴候, 額の皺寄せ, 鼻唇溝左右差, 口角下垂			

# 神経学的所見

## 運動

上肢Barré	-/-			筋トーン	正常	亢進	低下
Mingazzini	-/-			筋萎縮	あり		
握力		kg/	kg		なし		
MMT	(右, 左)			寡動	回内回外, 離握手, 指たたき, 踵たたき		
僧帽筋				仮面様顔貌	あり	なし	
上腕二頭筋							
上腕三頭筋							
手関節背屈				不随意運動	振戦, アテトーゼ, ミオクローヌス, ジストニア		
手関節屈曲							
腸腰筋							
大腿四頭筋							
大腿屈筋群							
前脛骨筋							
腓腹筋							



## 深部腱反射 (上図)

Babinski	- / -
Chaddock	- / -
Hoffmann	- / -
Trömner	- / -

# 神經学的所見

感覺

觸覺

溫痛覺

振動覺

胸骨

橈骨

上前腸骨棘

脛骨粗面

內踝

位置覺

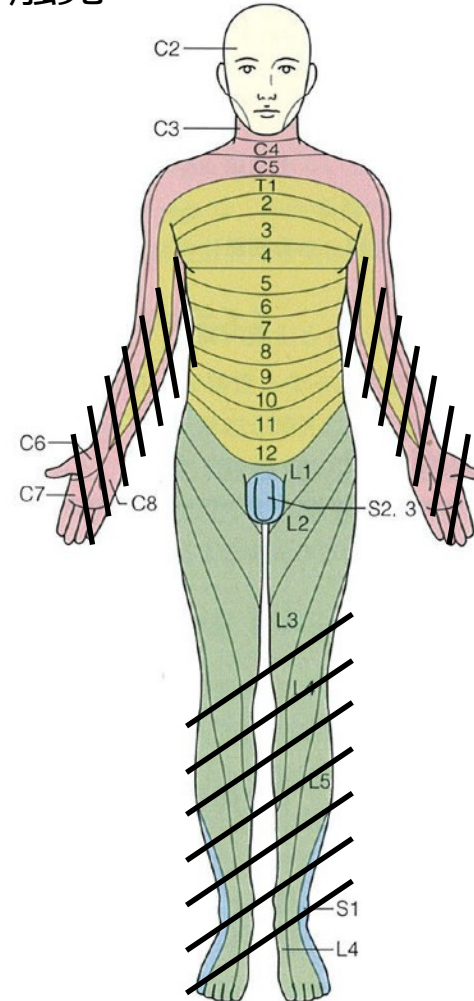
異常感覺

右図

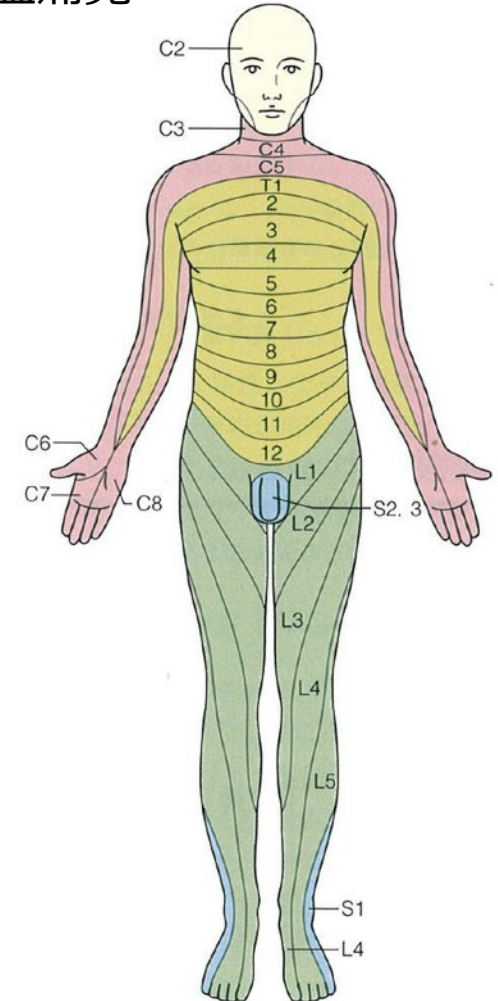
右図

(右, 左) 秒

觸覺



溫痛覺



# 神經学的所見

## 協調運動

指鼻指試驗

膝踵試驗

上肢回內回外試驗

## 立位步行

端座位保持

起立

步行

## 髓膜刺激症狀

項部硬直

Kernig徵候

## 自律神經症狀

膀胱直腸障害

發汗障害

起立性低血压



# 病歴と所見のまとめ

- 
- 
-

**Anatomical :**

**Etiological :**

**Clinical :**

**(D/D ) :**

**検査計画 :**

## 入院後の経過・検査結果

# 考察

# 担当した疾患について

自由枠（感想や要望なども含めて）